

Problemas de salud observados en cerdos y su relación con micotoxinas

Publicado el: 30/08/2010

Autor/es: Margarita Trujano (Ceva Salud Animal), Rene Neftali Marquez Marquez (Consultor privado), Julieta Sierra y Serafin Solorio (Lesaffre Feed Additives). México

Extraído: Engormix

INTRODUCCIÓN

Las micotoxinas son producidas y eliminadas por hongos que crecen en granos como: maíz, trigo, sorgo y otros. Este crecimiento puede ocurrir tanto antes de la cosecha como durante el almacenamiento o peor aun en los comederos. Estos metabolitos de hongos son altamente tóxicos cuando los ingieren los animales domésticos. Algunas de las micotoxinas más conocidas son: Aflatoxinas, Fumonisina, Ocratoxina, Tricotecenos y Ergot. En la dieta de los cerdos domésticos se utilizan granos como el maíz y el sorgo por esta razón los cerdos son susceptibles a sufrir intoxicaciones con estos productos. Cuando el nivel de micotoxinas en la ración es muy elevado, el alimento presenta un aspecto o y sabor que incluso para los animales es desagradable y lo rechazan, por lo que las intoxicaciones agudas son poco comunes¹. Desde un punto de vista salud y productividad animal el problema más serio está en las intoxicaciones que ocurren en forma gradual donde los cerdos ingieren cantidades subletales de la toxina pero por un periodo de tiempo prolongado. Estas intoxicaciones afectan en forma considerable la salud de los animales y esto se manifiesta en una disminución en su ritmo de crecimiento y su eficiencia productiva. En los Estados Unidos se estima que el costo económico por intoxicación con micotoxinas excede 1.4 billones de dólares al año. El objetivo del presente trabajo es compartir algunos cuadros clínicos y lesiones que han sido encontradas en cerdos afectados con este tipo de problema y de esta forma contribuir a incrementar el nivel de reconocimiento de la presencia de este problema en granjas porcinas.

CLASIFICACION DE LA MICOTOXINAS

Aflatoxinas son producidas por dos diferentes tipos de hongos del grupo *Aspergillus*; *Aspergillus flavus* y *Aspergillus fumigatus*. Aflatoxicosis ocurre en

muchas partes del mundo y afecta aves en crecimiento, cerdos jóvenes, cerdas gestantes, becerros y perros. En estudios experimentales todas las especies de animales han mostrado cierto grado de susceptibilidad. Su efecto tóxico incluye mutagénesis debido a su efecto sobre el Acido desoxirribonucleico (ADN) nuclear, además producen carcinogénesis, teratogénesis e inmunosupresion². El órgano que presenta las mayores alteraciones en casos de intoxicación con esta micotoxina es el hígado¹

Ocratoxina y Citrinina son dos micotoxinas que tienen el mismo efecto en los animales afectados, Ocratoxina es producida por *Aspergillus ochraceus* y Citrinina por *Penicilium citrinum*. Aves y cerdos son las especies que se sabe son más susceptibles a Ocratoxina. Los granos comúnmente afectados son: Cebada, maíz, sorgo y trigo^{3, 4}

Fumonisina es producida por *Fusarium moniliforme*, las especies animales susceptibles incluyen caballos y cerdos. En caballo y otros equinos ocasiona una enfermedad con sintomatología nerviosa la cual se describe como Leucoencefalomalacia, en cerdos produce edema pulmonar e hidrotorax^{5, 6}

El grupo de los Tricotecenos incluye varios compuestos relacionados estructuralmente, producidos por varias familias de hongos como: *Fusarium*, *Trichothecium*, *Myrothecium* y otros. Los animales susceptibles son: cerdos, aves, bovinos y caballos. Los Tricotecenos mas frecuentemente encontrados en alimento para animales son: Deoxynivalenol o Vomitoxina, toxina T2 y diacetoxiscirpenol o DAS. La toxicidad de los Tricotecenos se basa en citotoxicidad directa, el daño se aprecia principalmente a nivel de epitelio de los tejidos del sistema digestivo⁷. La Zearalenona es producida por *F.graminearum* y *F. roseum* ocasiona vulvovaginitis y otros efectos estrogénicos en cerdos. Se encuentra en granos como maíz, trigo, cebada y avena. *F. roseum* tiene la capacidad de producir Deoxynivalenol o Zearalenona.

Alcaloides de Claviceps, son producidos por la esclerotia de *Claviceps purpúrea*, se encuentra en centeno, cebada, trigo y avena. Los alcaloides más producidos son ergotamina y ergonovina⁸. Las especies afectadas son, bovinos, cerdos, borregos y aves. Producen vasoconstricción por acción directa sobre los músculos de las arteriolas, dosis repetidas dañan el epitelio vascular.

LESIONES PRESENTES EN ANIMALES AFECTADOS POR MICOTOXINAS

En el ejercicio de la clínica de porcinos es común encontrar casos de ingestión de raciones que están contaminadas con micotoxinas esto es algo que ocurre

tanto en nuestro País como en otras partes del mundo. Los cuadros clínicos que se han descrito como consecuencia de la intoxicación con micotoxinas provienen en gran número de trabajos experimentales donde se ha administrado la micotoxina en cuestión, en cantidades y periodicidad conocidas.

En los casos de campo por el contrario, se establece como regla probable que el animal ha ingerido a lo largo de cierto tiempo cantidades de micotoxina que han llegado al nivel de causar problema, pero además resulta común la presencia de cuadros clínicos que involucran padecimientos infecciosos además del daño causado por las micotoxinas. Esto es lógico ya que como está descrito a partir de casos experimentales los efectos de algunas micotoxinas tales como la Aflatoxina son inmunosupresores y con esto facilita la manifestación de enfermedades que pueden haber estado en forma subclínica en la población o bien que son de reciente introducción pero en otras circunstancias no hubieran tenido la misma facilidad para afectar a los animales.

INTOXICACION CON AFLATOXINAS

Las Aflatoxinas tienen un efecto devastador en la capacidad productiva de los cerdos. En animales afectados los signos clínicos más notables son una baja en la velocidad de crecimiento y el desarrollo de una tonalidad amarilla tanto en la piel como en el pelo. Cuando se hace un examen postmortem las lesiones más notables son la coloración amarilla de tejidos tales como piel, tejido subcutáneo y músculo (Fig. 1) y un cambio de coloración en hígado, en ocasiones se observa ulcera gástrica (Fig. 2), así como bazo reducido de tamaño (Fig. 3). El examen histopatológico revela una proliferación de conductos biliares (Fig. 4) que ha sido descrita como una de las lesiones más características de este tipo de procesos además se observan cambios necróticos y degenerativos severos. El daño hepático que provoca esta intoxicación es suficiente para explicar la ictericia que se manifiesta en la abundancia de pigmento amarillo en los tejidos del animal. Una de las complicaciones que más a menudo se observan en conjunción con esta intoxicación es la deficiencia de Vit. E. Está ampliamente demostrado que la Vit. E es esencial para las funciones vitales del organismo y que el órgano donde se almacena y a partir del cual se distribuye a otros tejidos es el hígado⁹. Entonces cuando el hígado está lesionado por la Aflatoxina no desarrolla sus funciones debidamente, generándose una secuela de deficiencia de Vit. E. La Vitamina E afecta además del hígado otros órganos y funciones; corazón de mora, enfermedad de la grasa amarilla, problemas reproductivos e inmunosupresión⁹,¹⁰. Las cerdas reproductoras, (200-300 Kg) durante el periodo de gestación tienen una alimentación restringida (2 a 3 Kg por día) puede ocurrir que estén

ingiriendo alimento contaminado con micotoxinas, la proporción de micotoxinas ingeridas por kilo de peso corporal se mantienen por debajo de la dosis que puede causar daño, por lo tanto no se observa ningún signo clínico en las cerdas. Durante la lactancia, el volumen de la ración que recibe aumenta considerablemente puede llegar a consumir hasta 8 o 9 Kg de alimento por día. La Aflatoxina es una toxina que puede eliminarse por leche, una cerda que quizá no presenta signos de intoxicación puede estar pasando Aflatoxina en leche a su camada en cantidades que pueden ser pequeñas pero suficientes para intoxicar a un animal de menos de 2 Kg de peso corporal². En la región se han observado lechones de pocos días de edad con severo daño hepático que seguramente fueron intoxicados a través de la leche materna. En algunas cerdas hay rechazo voluntario de alimento, quizá se puede tratar de un caso de instinto maternal en el que la cerda opta por evitar el alimento para de esta manera proteger a su camada.



Fig. 1 Tonalidad amarillenta en órganos y tejidos

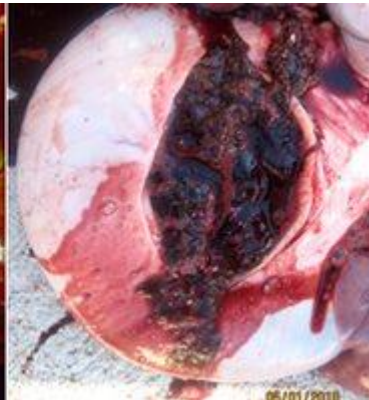

Fig. 2 Ulcera gástrica

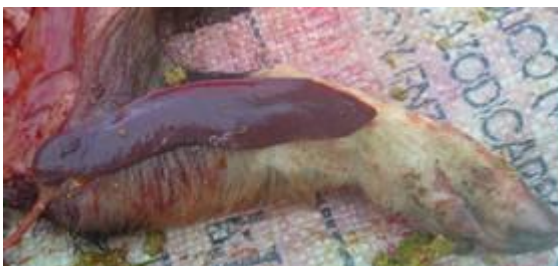

Fig. 3 Bazo reducido de tamaño

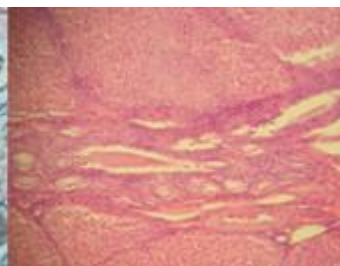


Fig. 4 Proliferación de conductos biliares

INTOXICACIÓN CON OCRATOXINA

La Ocratoxina y la citrina son nefrotóxicas. En estudios experimentales los autores concluyen que la Ocratoxina tiene un efecto más severo sobre la función

renal comparado con el efecto de la citrinina³. Al igual que las Aflatoxinas, estas micotoxinas tienen un efecto carcinogénico, teratogénico y efectos inmunotóxicos. El cerdo es susceptible a la acción de estas micotoxinas¹¹. Algunos estudios orientados hacia la estabilidad de la toxina y la duración de su actividad en tejidos afectados han demostrado que esta toxina es altamente estable. Los daños que puede causar en los tejidos son el resultado de un fenómeno de acumulación⁴.

Tomando en cuenta que desde el punto de vista patológico los efectos de Ocratoxina y Citrinina son similares es posible que las lesiones que se han observado en casos de campo sean debidas a la acción de ambas. Sin embargo en los análisis de detección de micotoxinas, la que se detecta en raciones sospechosas fue la Ocratoxina. Los signos clínicos reportados como indicativos de intoxicación con Ocratoxina son polidipsia y poliuria pero en porcinos que consumen agua ad-libitum a partir de bebederos automáticos y en algunas ocasiones están en jaulas de piso elevado estos signos clínicos no son fácilmente registrados. En exámenes postmortem realizados en animales que se presumían afectados por esta micotoxina las lesiones renales que se observaron macroscópicamente fueron; manchas blancas en la superficie del riñón las cuales variaron de tamaño desde un puntilleo difuso hasta manchas de forma irregular fácilmente distinguibles (Fig. 5). Otra lesión notable fueron los quistes en riñón, se presentaron tanto en forma individual como varios quistes en el mismo riñón (Fig. 6). En el examen histopatológico se observaron cambios degenerativos severos tanto en túbulos proximales como distales así como un leve infiltrado difuso de células redondas y algunas células plasmáticas. Las úlceras gástricas han sido relacionadas con este tipo de micotoxinas.

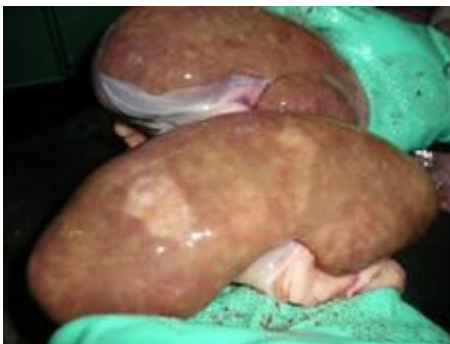

Fig. 5 Manchas blanquecinas

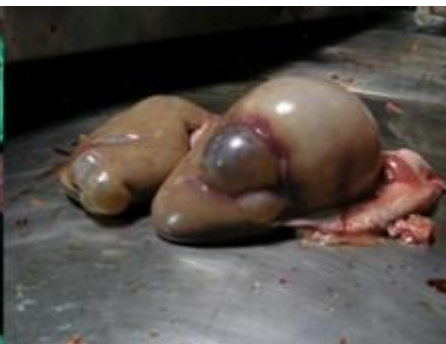

Fig. 6 Quistes en riñón

INTOXICACIÓN CON FUMONISINA

En cerdos los órganos mayormente afectados son pulmón e hígado, mientras que en menor medida pero también se ven afectados riñón y esófago¹². Entre los primeros reportes del efecto de esta toxina para porcinos están los trabajos que describen cuadros de notable insuficiencia respiratoria en cerdos que habían ingerido maíz que se consideraba inapropiado para consumo de humanos o aves. La lesión más constante que se encontró en los cerdos intoxicados con este tipo de granos contaminados fue edema pulmonar¹. En un trabajo desarrollado recientemente quedó demostrado que la dosis de Fumonisina a la que se ve expuesto el animal es el factor que determina si el órgano afectado será pulmón o hígado⁶. Los cerdos que recibieron una cantidad igual o superior a 16 mg de Fumonisina /kg. /día (vía sonda estomacal) desarrollaron edema interlobular y edema pulmonar. Cerdos que recibieron menos de los 16 mg/kg./día de Fumonisina (vía sonda), al igual que cerdos que recibieron alimento contaminado con esta toxina a razón de 200 mg Fumonisina por Kg de ración, desarrollaron ictericia y necrosis hepatocelular.

En algunos casos de campo en México las lesiones más sobresalientes fueron el edema pulmonar y la ictericia. En algunos animales se observaron ambas lesiones es decir se puede concluir que en casos de campo las lesiones hepáticas o pulmonares no son excluyentes entre sí. Existió un caso en particular donde la participación de esta micotoxina fue establecida en base a las lesiones tanto macroscópicas de edema pulmonar (Fig. 7) e ictericia así como las lesiones microscópicas que se observaron que fueron, en pulmón marcado edema a todo nivel; Debajo de la pleura e interlobular, observándose en estas áreas abundantes eosinófilos. En hígado había necrosis de hepatocitos y eosinófilos. Esta granja presentaba varias otras enfermedades. Una de las infecciones que se manifestó con una fuerza impresionante fue una salmonelosis en cerdos de engorda. Es conocido que *Salmonella cholerasuis* es un patógeno importante en cerdos pero los índices de morbilidad y de mortalidad que se presentaron en esa granja en ese brote fueron por arriba de lo descrito en la literatura. Este brote ocurrió en instalaciones que tenían solamente animales de etapa de finalización que van de 40 a 110 Kg y afectó animales de todas las edades y todos los pesos, el mayor número de animales afectados ocurrió en los grupos que estaban entre los 40 y los 80 Kg.

Es interesante observar que en trabajos recientes se ha podido demostrar que la intoxicación con Fumonisina puede tener entre otros efectos una severa disminución en la población de Macrófagos intravasculares del pulmón. Estas células están estrechamente relacionadas con funciones de eliminación de patógenos o elementos que pueden ser nocivos al organismo. En cerdos que habían recibido Fumonisina a razón de 20 mg por Kg de peso durante 7 días los

mecanismos de limpieza pulmonar se deprimieron en una forma que resultó estadísticamente significativa¹³. Este tipo de hallazgos aportan una explicación lógica al fenómeno que ha sido observado varias veces a nivel de campo que cuando hay intoxicación con Fumonisina otras enfermedades toman una mayor fuerza y severidad¹³.



Fig. 7 Edema interlobular y en mediastino sin presencia de neumonía

INTOXICACION CON TRICOTECENOS

Este grupo incluye varias micotoxinas que están relacionadas desde el punto de vista estructural pero pueden ser diferentes tanto en el hongo que las produce como en el espectro de especies animales a las que afecta cada una en particular. Las toxinas más comúnmente reportadas en casos de porcinos son; el deoxynivalenol mejor conocido como DON o también como Vomitoxina, el nivalenol y el 15-acetildeoxynivalenol. Tanto el DON como la Zearalenona producen daños neurológicos que disminuyen el apetito. DON tiene un efecto pro-inflamatorio que afecta el tracto digestivo aumentando la susceptibilidad a infecciones. En términos generales estas toxinas son muy agresivas al epitelio del tracto digestivo, entre los signos más comunes de presencia de estas toxinas en el alimento están el vomito o el rechazo del alimento (Fig. 8 y Fig. 9) Sin embargo esto no ocurre en todos los casos. La Zearalenona tiene efectos estrogénicos en cerdas que disminuyen la productividad¹⁴. En cerdas gestantes 7-10 días puede producir degeneración de blastocitos. Disminuye el número de lechones por camada, hay abortos, bajo índice de concepción, incremento de cerdas repetidoras, incremento de mortinatos, cuerpos lúteos inactivos (Fig. 10). Incremento de lechones con splayleg y temblorosos. Incremento de cerdas con descargas vaginales (Fig. 11), prolapsos rectales (Fig. 12) y vaginales. Zearalenona se encuentra en leche y al ser ingerida por los lechones ocasiona hinchazón y enrojecimiento de la vulva (Fig. 13). En los sementales la

Zearalenona afecta la calidad del semen, los machos presentan incremento de tamaño de pezones y órganos sexuales más prominentes.

En México, se han observado poblaciones en las que repentinamente se incrementa el número de casos de animales afectados con ulcera gástrica o en las que se detecta un alto grado de casos de enfermedades infecciosas de índole variada. En el caso de las úlceras gástricas hubo oportunidad de observar como disminuyó este problema una vez que se controló el problema de las micotoxinas.

Resulta interesante observar que la alta predisposición a enfermedades infecciosas que se ve en casos de campo también puede estar relacionada con estas micotoxinas. En estudios experimentales la respuesta inmune se vió disminuida en forma gradual coincidiendo con la dosificación de toxina a la que los cerdos habían estado expuestos⁷.



Fig. 8 Vomitoxina Rehúsanconsumir alimento

Fig. 9 Vomito

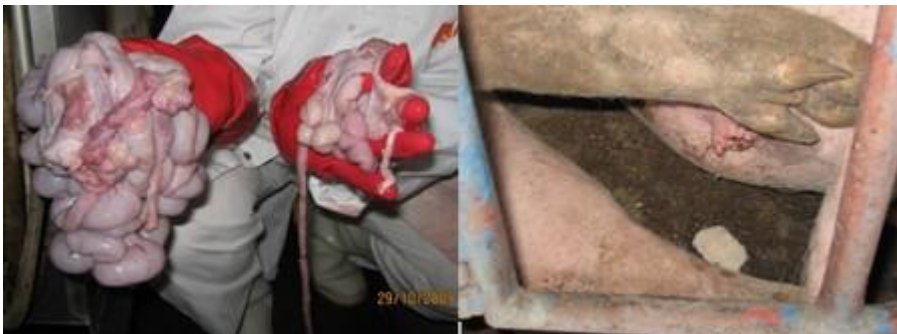

Fig. 10 Cuerpos lúteos, Hidrometra

Fig. 11 Exudado catarral



Fig. 12 Prolapso rectal

Fig. 13 Vulva enrojecida y aumentada de tamaño

INTOXICACION CON ALCALOIDES DE *Claviceps*

Los alcaloides son potentes iniciadores de la contracción del músculo liso como útero y capa media de las arterias. Estos alcaloides simulan además la acción de la dopamina en el sistema nervioso central e inhiben la liberación de prolactina, evitando el desarrollo de la glándula mamaria e inhibiendo la secreción láctea. Los alcaloides, en grandes concentraciones, causan constricción de las arterias dando como consecuencia isquemia y gangrena seca en las extremidades y apéndices. Esto se agudiza en climas fríos^{2,7}. Esta micotoxina ocasiona daño hepático, polidipsia, poliuria.

En un caso de campo en México, se observó elevada mortalidad de lechones en ausencia de signos clínicos obvios de infección y con una nula respuesta a tratamientos con antibióticos tanto en la cerda como en los lechones. La historia clínica indicaba que el único signo consistente en todas las camadas afectadas era una hipogalactia o agalactia en las cerdas. En los lechones que se examinaron las alteraciones mas comunes fueron emaciación, estomago vacío, hígados friables y degeneración mucoide en corazón. En cerdas que se examinaron la falta de desarrollo de la glándula mamaria resultó evidente y otras lesiones importantes fueron manchas blanquecinas de distribución y tamaño irregulares en el hígado. Al tacto este mismo órgano se encontró duro. Microscópicamente en el Espacio Porta había marcada acumulación de fibroblastos. Los hepatocitos mostraron severos cambios degenerativos principalmente degeneración albuminosa y cambio graso. Este caso resultó particularmente ilustrativo de la falta de conocimiento que existe en el aspecto de intoxicaciones ya que en mas de una ocasión se había emitido un diagnostico de infección con el virus del PRRS. Cuando se hizo el análisis del caso surgió el dato proporcionado por el mismo productor que su producción de sorgo de los meses previos al brote había sido un tanto diezmada por haber sufrido infección

con cornezuelo, que es el nombre común para *Claviceps*. Al integrar la historia clínica con las lesiones encontradas en hígado. Se determinó que las medidas a seguir estarían orientadas a disminuir el impacto de la intoxicación, paulatinamente los parámetros productivos de la granja regresaron al nivel en el que habían estado antes del problema.

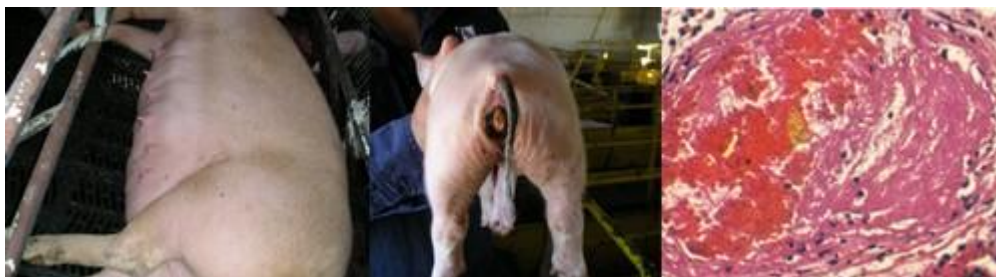

Fig.14 Agalactia post-parto Fig. 15 Necrosis de cola Fig. 16 Daño endotelial trombosis

En conclusión las micotoxinas son productos del metabolismo de hongos que pueden estar contaminando los granos y esta contaminación puede no ser aparente al agricultor o al productor pecuario. El reconocimiento rápido de los cuadros sugestivos de intoxicación puede hacer una gran diferencia en cuanto al efecto final que este tipo de intoxicaciones puede tener en la rentabilidad de un ciclo de producción. Un problema de raciones contaminadas reconocido en forma expedita puede ser controlado más fácilmente antes de que cause daños irreversibles en la población. El apoyo de técnicas diagnósticas debe ser utilizado siempre que esté disponible.